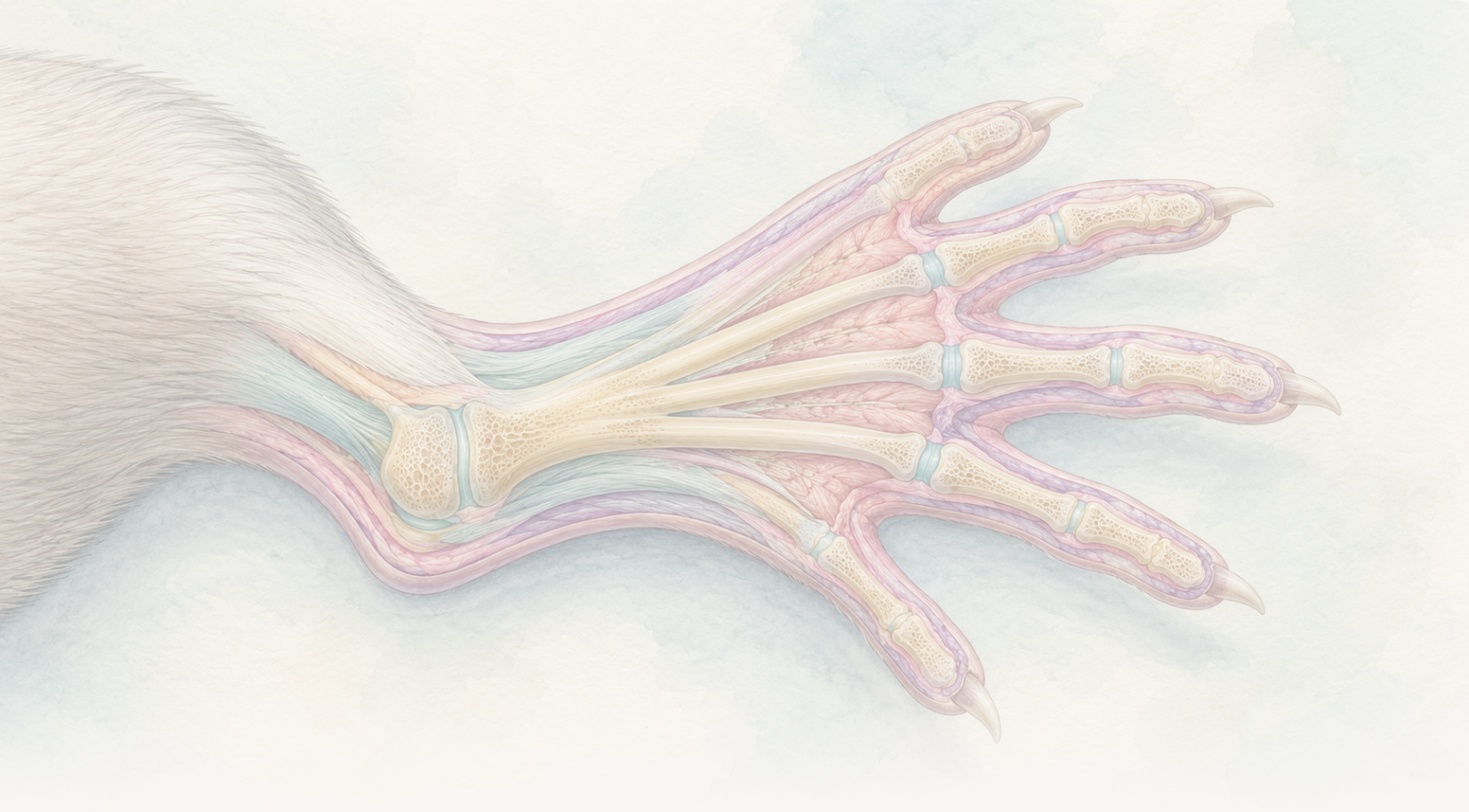

The Clean Paper

WHAT THE PAPER SAYS · WHAT IT DOESN'T · WHY IT MATTERS

Pelėms dviejų etapų augimo veiksnių gydymas ataugino prarastus amputuoto piršto kaulus — netobulai

Pelės piršto amputacija, kuri paprastai užgyja randu, po FGF2 ir vėliau BMP2 gydymo suformavo blastemą ir ataugino prarastą falangą bei mažą sąnarį — panašius į originalus, bet ne identiškus ir labai toli nuo visos galūnės. Rezultatas rodo, kad regeneracijai reikalingos ląstelės ir signaliniai keliai gali būti vietoje net ten, kur žinduoliai paprastai nesiregeneruoja: tai principo įrodymas pelėms, o ne žmogaus terapija.

Written by Lucio Vaglio · Cross-checked by Laura Nesso · Edited by Michele Renda · Figures by Laura Nesso and Nova Vela · AI-assisted, human-reviewed

Paper: *Digit regeneration in mice is stimulated by sequential treatment with FGF2 and BMP2*, Ling Yu et al.; Ken Muneoka (corresponding author), Nature Communications 17, 5346 (2026) · DOI: 10.1038/s41467-026-72066-8

Aristotelio klausimas, užduotas pelės pirštui

Kodėl salamandra gali atauginti visą amputuotą koją — kaulą, raumenis, nervus, odą, viską — o pelė ar žmogus tiesiog užgydo bigę ir sustoja? Klausimas senas: straipsnyje primenama, kad jis siekia Aristotelio laikus, daugiau kaip prieš du tūkstančius metų. Gyvūnai, kurie tai sugeba, trūkstamą dalį ataugina iš nedidelės nespecializuotų ląstelių sankaupos, vadinamos *blastema*. Ji susidaro ties žaizda ir iš naujo sukuria tai, kas prarasta. Žinduoliai dažniausiai blastemos apskritai nesuformuoja. Mes žaizdas uždarome randu.

Todėl straipsnis pavadinimu „piršto regeneracija pelėms“ atsiduria vieno seniausių biologijos atvirų klausimų centre — ir pastaruoju metu nemažo informacinio triukšmo centre. Internete greitai galima rasti aiškinimų, kad žmonės tuoj pradės atsiauginti prarastus pirštus ir galūnes. Pats straipsnis sako siauresnį, keistesnį ir įdomesnį dalyką: **pelėms**, amputavus pirštą vietoje, kuri paprastai užgyja randu, du augimo veiksniai, pateikti tinkama seka — pirmiausia FGF2, vėliau BMP2 — paskatino bigę atkurti prarastą kaulą. Ne visą galūnę. Ne žmogui. Ne idealiai. Tačiau žaizda, kuri žinduoliams paprastai užsidaro fibroze, buvo priversta regeneruoti. Būtent tai ir yra vertas dėmesio rezultatas.

Ką padarė autoriai

Pelės pirštas yra viena iš nedaugelio vietų, kur žinduolis apskritai gali ką nors regeneruoti. Nukirpus patį piršto galiuką, jis atauga; nukirpus žemiau — per antrąjį piršto kaulą, P2 falangą — nebe. Bigė užgyja randiniu audiniu ir regeneracija sustoja. Autoriai sąmoningai pasirinko būtent tokį naujagimių pelių P2 amputacijos modelį: žaizdą, kurioje žinduoliai patikimai *nesugeba* regeneruoti.

Jai jie paeiliui pritaikė du signalinius baltymus. Praėjus kelioms dienoms po amputacijos, kai žaizda jau buvo užsidariusi, įsodino mažytį karoliuką, išskiriantį **FGF2** (fibroblastų augimo veiksnį). Po penkių dienų įsodino antrą karoliuką, išskiriantį **BMP2** (kaulo morfogenetinį baltymą). Tada kelias savaites stebėjo pirštus mikro-KT, dažė audinius, po vieną sekoskaitė žaizdos ląsteles ir genetiniu ženklinimu sekė, kuo atskiros žaizdos ląstelės galiausiai tapo.

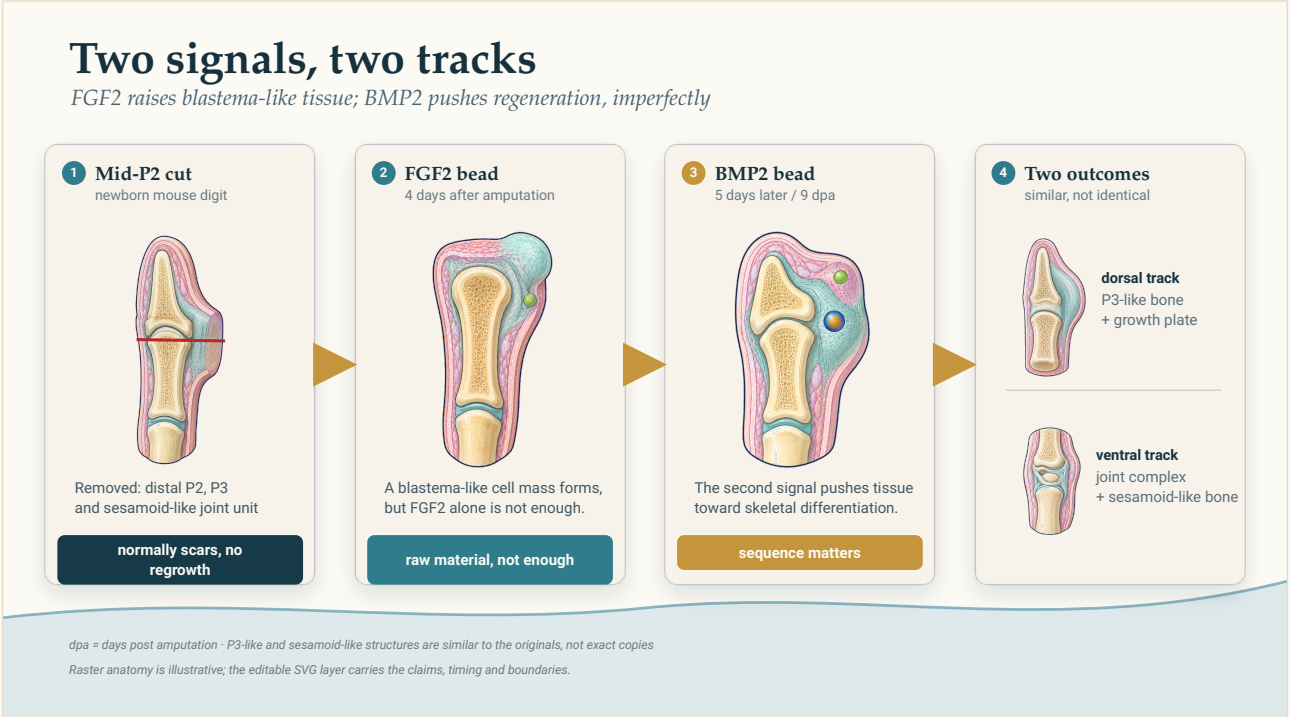

Du signalai, du keliai: FGF2 suformuoja blastemai panašų audinį; BMP2 pastumia procesą link regeneracijos, tačiau ataugęs pirštas yra panašus į pradinį, o ne identiškas.

Original hybrid diagram — The Clean Paper CC BY 4.0

Ką jie nustatė

Vien FGF2 sukūrė žaliavą, bet retai galutinį rezultatą. Jis paskatino žaizdoje susikaupti besidalijančių ląstelių masei, primenančiai *blastemą* — ląstelių telkinį, kuris tikrą regeneraciją varo tokiuose gyvūnuose kaip salamandros — ir įjungė blastemai būdingus genus. Tačiau vien FGF2 dažniausiai tuo ir apsiribojo: maždaug 70 % gydytų pirštų nesusidarė naujo kaulo, o apie 30 % susiformavo vienas, netinkamoje vietoje išsidėstęs kaulas.

FGF2, o *po jo* BMP2 darbą užbaigė — bet netobulai. Kai po FGF2 karoliuko buvo įsodintas BMP2 karoliukas, visuose gydytuose pirštuose susidarė naujo kaulo. Dauguma ataugino prarastą distalinę falangą (P3) kaip atpažįstamą kaulą su *augimo plokštele* prie pagrindo — tokia pačia struktūra, kurią piršto kaulas naudoja vystydamasis. Daugeliui taip pat susiformavo mažas sąnarys: sezamoidą primenantis kaulas, sausgyslė ir raištis, vėl sujungiantys jį su bige. Kruopščiai išmatavus, ataugusios dalys buvo *panašios* į pradines, bet ne identiškos, o bigės kaulas, nors ir augo, niekada nepasiekė normalaus dydžio. Autoriai rezultatą vadina „pilnu, bet netobulu pirštu“ — pilnu ta prasme, kad kiekviena amputuota struktūra turėjo bent apytikrį atitikmenį, netobulu todėl, kad nė viena nebuvo tiksli kopija.

Žaizdos ląstelės iš tiesų buvo perprogramuotos. Vienos ląstelės sekoskaita parodė, kad FGF2 per vieną dieną pakeitė žaizdos fibroblastų būseną ir įjungė genus (*Hmga1*, *Hmga2*), siejamus su grįžimu į embrioniškesnę, vystymosi būseną. Genetinis ženklinimas vėliau parodė, kad įprastos bigės ląstelės

buvo *perspecifikuotos* — nukreiptos kurti struktūras, priklausančias tolimesnei piršto daliai nei ta, iš kurios jos kilo. Jos prisidėjo ir prie ataugusios falangos, ir prie naujo sąnario sinovinių bei jungiamųjų audinių (mažas sezamoidą primenantis kaulas daugiausia susidarė iš kitų ląstelių).

Ką tai greičiausiai reiškia

Autoriai pateikia dvi atsargias interpretacijas.

Pirma: priežastis, kodėl žinduoliai čia nesiregeneruoja, **nėra** tinkamų ląstelių trūkumas. Regeneracijai pajėgios ląstelės žaizdoje yra; trūksta *signalų*, kurie jas įjungtų. Pateikus FGF ir BMP signalus tinkama seka, žaizda, kuri įprastai randėtų, pradeda regeneruoti. Autorių formuluote, šios signalinės sistemos yra *pakankamos* regeneraciniam rezultatui sukelti žaizdoje, kuri paprastai užgyja fibroze.

Antra: sukelta regeneracija vyksta dviem keliais — **nuo blastemos priklausomu**, kuris atkuria falangą iš dalies pakartodamas jos embrioninį vystymąsi (todėl susidaro augimo plokštelė), ir **nuo blastemos nepriklausomu**, kuris atkuria sąnario kompleksą. Kartu jie apytikriai pakeičia tai, ką amputacija pašalino.

Ko tai *neįrodo*

- Tai atlikta **pelėms** — naujagimių pelių pirštams, modelyje, pasirinktam būtent todėl, kad jis paprastai nesiregeneruoja. Žmonėms čia niekas nebandyta.
- Tai **piršto kaulas, o ne galūnė**. Amputuojamas vieno piršto atitikmens galas (distalinė P2 dalis, P3 ir mažas sezamoidinis kaulas); atauga būtent šios mažos struktūros. Straipsnis nėra apie „galūnių ataugimą“.
- Regeneracija **netobula**. Ataugę kaulai panašūs į originalus, bet ne identiški, bigės kaulas negrįžta iki normalaus dydžio, o vien FGF2 daugeliu atvejų nesuveikia.
- Tai **du augimo veiksnių karoliukai tam tikra seka** — ne vaistas, serumas, kremas ar viena procedūra. Laikas buvo svarbus: pirmiausia FGF2, po penkių dienų BMP2.
- Tyrimas **neparodo**, kad metodas veiktų suaugusiems ar dideliems žinduoliams arba kad būtų saugus. Tai naujagimės pelės ir griežtai kontroliuojamas eksperimentas.

Kiek tvirti yra įrodymai?

Savo tyrimo ribose pagrindinis rezultatas tvirtas. Kiekviename FGF2→BMP2 gydytame piršte susidarė naujo kaulo, o kontroliniuose — ne. Tą pačią kryptį palaiko penki nepriklausomi įrodymų tipai: trimatis kaulo vaizdinimas, audinių dažymas, formos statistika, vienos ląstelės sekoskaita ir ląstelių kilmės sekimas.

Sąžiningi apribojimai susiję su *taikymo sritimi*, o ne su pačio rezultato patikimumu. Atsakas kinta-

mas ir netobulas; tai naujagimės pelės; o stiprus žodis „pakankama“ taikomas tik *šiam* modeliniam sužalojimui, ne žmonėms. Straipsnis parodo, kad žinduolių regeneracijos nesėkmę galima įveikti pateikiant tinkamus signalus pelės pirštui. Jis neparodo kelio į žmogaus galūnės — ar net žmogaus piršto — ataugimą.

Kodėl tai svarbu

Ilgą laiką atviras klausimas buvo toks: ar žinduoliams *trūksta* regeneracijai reikalingų ląstelių, ar jie tiesiog nemoka jų *panaudoti*. Šis darbas pateikia konkretų argumentą už antrą variantą: kompetentingos ląstelės jau yra ties žaizda, o tinkami signalai, pateikti tinkama seka, gali jas pažadinti. Tai iš tiesų viltinga idėja — ir labai ankstyva. Nuo „pakanka naujagimės pelės pirštui“ iki to, kas būtų pastebima žmogui, kelias ilgas, ir straipsnis neapsimeta kitaip. Čia vertinga principo demonstracija, o ne pažadas.

Trumpa santrauka

Naujagimėms pelėms amputacija per antrąjį piršto kaulą (P2) paprastai užgyja randu ir niekas neatauga. Įsodinus FGF2 karoliuką, o po penkių dienų — BMP2 karoliuką, rezultatas pasikeitė: FGF2 sukėlė blastemai panašią besidalijančių ląstelių masę, BMP2 paskatino jos diferenciaciją, o pirštas ataugino prarastą falangą — kartu su vystymuisi būdinga augimo plokštele — ir dažnai mažą sąnarį, sausgyslę, raištį bei sezamoidinį kaulą. Ataugusios dalys buvo panašios į pradines, bet ne identiškos, tad rezultatas netobulas. Ląstelių sekimas parodė, kad įprastos žaizdos ląstelės buvo perprogramuotos ir perspecifikuotos kurti trūkstamas struktūras. Pagrindinė išvada: šiame modelyje žinduolio regeneracijos nesėkmę lemia ne trūkstamos *ląstelės*, o trūkstami *signalai*, ir FGF + BMP signalizacijos pakanka jai įveikti. Tai principo įrodymas pelėms — ne žmogaus terapija ir ne „galūnių ataugimas“.

Be pagražinimų

Ką straipsnis parodo: naujagimėms pelėms nuoseklus FGF2, o po jo BMP2 gydymas amputavus paprastai nesiregeneruojančią P2 piršto dalį sukelia amputuotos distalinės falangos ataugimą (per blastemą, kuri suformuoja augimo plokštelę) ir dažnai susijusio sąnario komplekso atsigavimą (sezamoidą primenantis kaulas, sausgyslė, raištis). Rezultatą palaiko mikro-KT, histologija, formos morfometrija, vienos ląstelės sekoskaita ir kilmės linijų sekimas. Sukeltos struktūros panašios į originalias, bet ne identiškos.

Kas tikėtina, bet neįrodyta: kad vien FGF2, pakeitus laiką ar dozę, galėtų užbaigti regeneraciją; tikslus vystymosi programos kelias, kuriuo seka perspecifikuotos ląstelės.

Ko straipsnis neparodo: nieko apie žmones, suaugusius ar didelius žinduolius; visos galūnės ar viso piršto ataugimą; vieną vaistą, serumą ar vieno žingsnio procedūrą; saugumą; ar tai, kad rezultatas būtų tobulas ir patikimai vienodas.

Pagrindiniai apribojimai: naujagimės pelės; piršto kaulo, o ne galūnės modelis; netobulas ir kintamas atsakas (vien FGF2 dažniausiai nepakanka); „pakankama“ galioja šiai modelinei žaizdai, ne žmonėms; nėra duomenų apie žmones ar suaugusius žinduolius.

Kiek pasitikėjimo turėtų turėti bendras skaitytojas? Didelį, kad šiame pelės modelyje FGF2→BMP2 iš tiesų sukėlė dalinę piršto regeneraciją ir kad regeneracijai pajėgios ląstelės buvo vietoje, bet negavo reikiamų signalų. Taip pat didelį, kad tai **nėra** žmogaus galūnės ataugimas ir **nėra** terapija. Tik mažą ar vidutinį pasitikėjimą, kiek toli šį principą bus galima perkelti į kitus žinduolius. Tinkama laikysena: tikras, elegantiškas principo įrodymas apie tai, *kodėl* žinduoliai nesiregeneruoja — ir labai toli nuo sensacingos antraštės.

Šaltiniai

Nature Communications 17, 5346 (2026), open access
https://doi.org/10.1038/s41467-026-72066-8