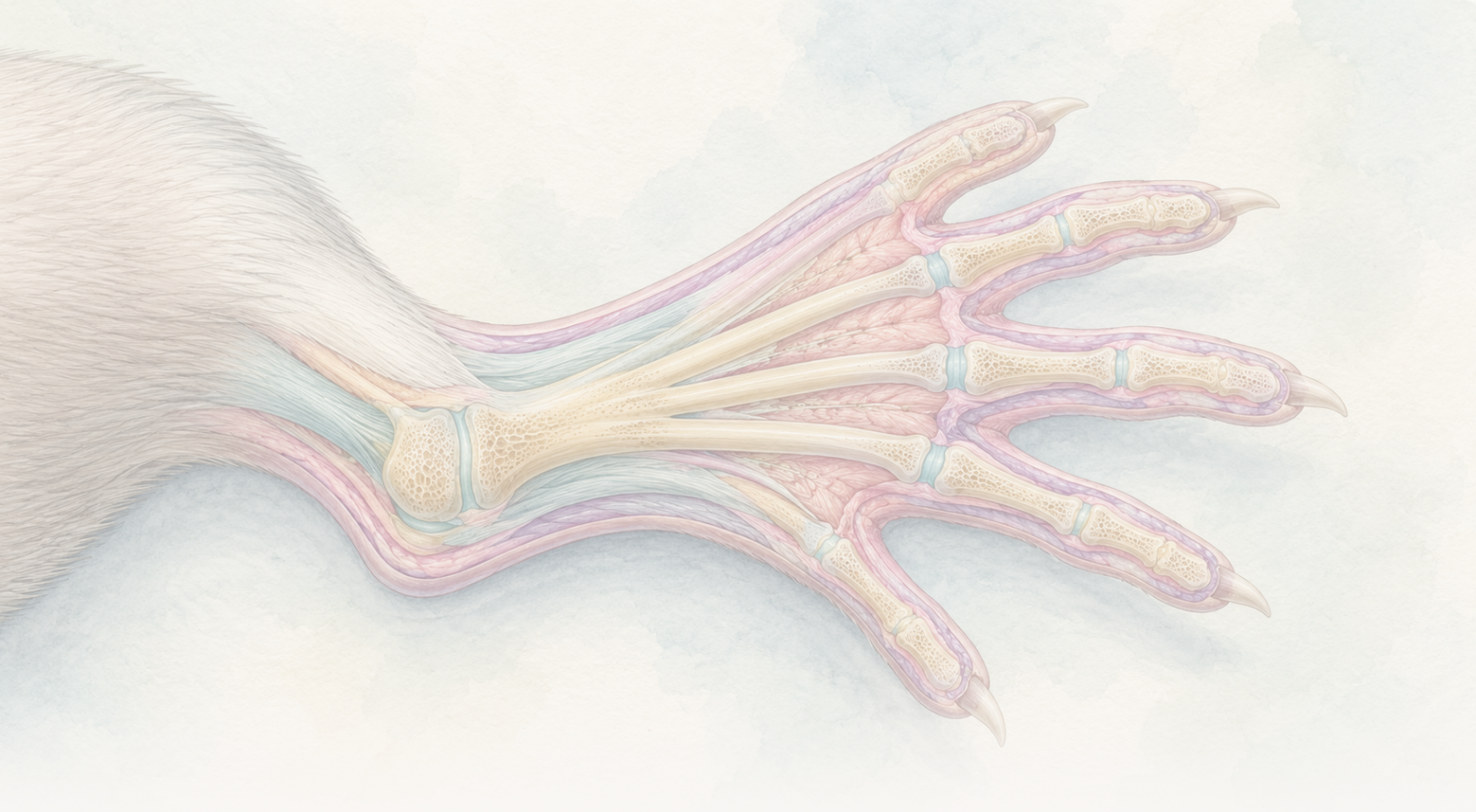

The Clean Paper

WHAT THE PAPER SAYS · WHAT IT DOESN'T · WHY IT MATTERS

Te minjtë, një trajtim me dy faktorë rritjeje rigjeneron kockat e humbura të një gishti të amputuar — jo në mënyrë të përsosur

Në një amputim të gishtit të miut që normalisht shërohet me mbresë, implantimi fillimisht i FGF2 dhe pastaj i BMP2 ngriti një blastemë dhe rigjeneroi falangën e humbur dhe një nyje të vogël — të ngjashme me origjinalet, por jo identike dhe shumë larg një gjymtyre të plotë. Rezultati sugjeron se qelizat dhe sinjalet për rigjenerim mund të jenë të pranishme edhe aty ku gjitarët zakonisht dështojnë: provë parimi te minjtë, jo terapi njerëzore.

Written by Lucio Vaglio · Cross-checked by Laura Nesso · Edited by Michele Renda · Figures by Laura Nesso and Nova Vela · AI-assisted, human-reviewed

Paper: *Digit regeneration in mice is stimulated by sequential treatment with FGF2 and BMP2*, Ling Yu et al.; Ken Muneoka (corresponding author), Nature Communications 17, 5346 (2026) · DOI: 10.1038/s41467-026-72066-8

Pyetja e Aristotelit, drejtuar gishtit të një miu

Pse një salamandër mund ta rigjenerojë një këmbë të amputuar — kockë, muskul, nerv, lëkurë, gjithçka — ndërsa një mi, ose një njeri, thjesht e mbyll plagën e trungut dhe ndalet aty? Pyetja është e vjetër: punimi vëren se shkon deri te Aristoteli, më shumë se dy mijë vjet më parë. Kafshët që e bëjnë këtë e rindërtojnë pjesën e humbur nga një grumbull i vogël qelizash të padiferencuara i quajtur *blastemë*, që mblidhet te plaga dhe ndërton atë që mungon. Gjitarët zakonisht nuk e formojnë fare. Ne i mbyllim plagët me mbresë.

Prandaj një punim me titull "rigjenerimi i gishtit te minjtë" bie në qendër të një prej pyetjeve më të vjetra të biologjisë — dhe, së fundmi, edhe në qendër të shumë zhurme. Nëse pyet internetin çfarë thotë punimi, mund të dëgjosh se njerëzit janë gati të rigjenerojnë gishta dhe gjymtyrë të humbura. Në fakt thotë diçka më të ngushtë, më të çuditshme dhe më interesante: te **minjtë**, në një amputim të gishtit që normalisht mbyllet me mbresë, dy faktorë rritjeje të dhënë në rendin e duhur — fillimisht FGF2, pastaj BMP2 — e shtynë trungun të rindërtojë kockën e humbur. Jo një gjymtyrë të tërë. Jo te njerëzit. Jo në mënyrë të përsosur. Por një plagë që gjitarët zakonisht e mbyllin me fibrozë u shty drejt rigjenerimit, dhe ky është rezultati që ia vlen të kuptohet.

Çfarë bënë autorët

Gishti i miut është një nga vendet e pakta ku një gjitar rigjeneron diçka. Prije në majë dhe rritet përsëri; prije më poshtë — përmes kockës së dytë të gishtit, falangës P2 — dhe nuk rigjenerohet. Trungu mbulohet me ind mbresor dhe ndalet. Autorët përdorën qëllimisht këtë amputim P2 që nuk rigjenerohet, te minj të porsalindur: një plagë ku gjitarët në mënyrë të besueshme *dështojnë* të rigjenerojnë.

Në të aplikuan dy proteina sinjalizuese, njëra pas tjetrës. Disa ditë pas amputimit, pasi plaga ishte mbyllur, implantuan një rruazë të vogël që çlironte **FGF2** (një faktor rritjeje fibroblastesh). Pesë ditë më vonë implantuan një rruazë të dytë që çlironte **BMP2** (proteinë morfogjenetike të kockës). Më pas i ndoqën gishtat për javë me mikro-CT dhe ngjyrosje të indeve, sekuencuan qelizat e plagës një nga një dhe përdorën shënjimin gjenetik për të gjurmuar se ku përfundonin qelizat individuale.

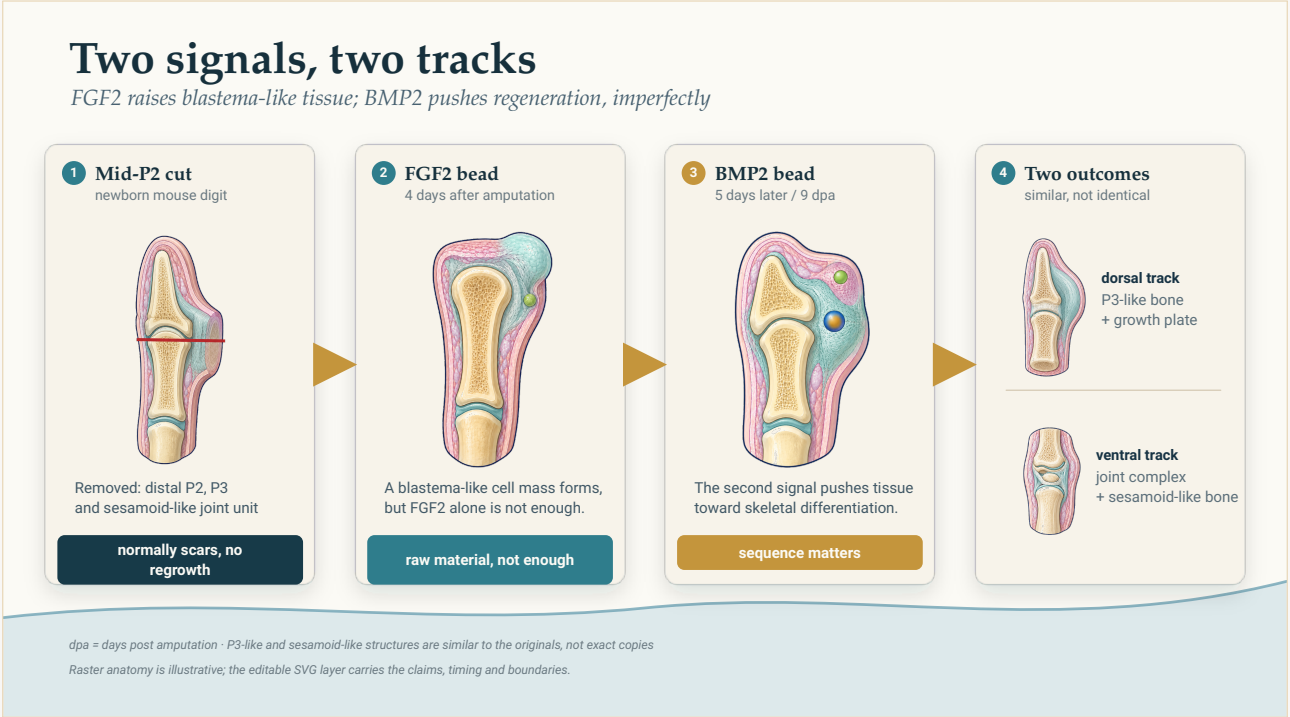

Dy sinjale, dy rrugë: FGF2 rrit indin e ngjashëm me blastemën; BMP2 e shtyn rigjenerimin përpara, por gishti i rindërtuar është i ngjashëm, jo identik.

Original hybrid diagram — The Clean Paper CC BY 4.0

Çfarë gjetën

FGF2 vetëm ndërtoi lëndën e parë, por rrallë rezultatin. Ai e shtyu plagën të grumbullonte një masë qelizash që ndaheshin dhe i ngjante një *blasteme* — grumbullit qelizor që drejton rigjenerimin e vërtetë te kafshë si salamandrat — dhe aktivizoi gjene që përdor një blastemë. Por vetëm me FGF2 procesi kryesisht ndalej aty: rreth 70% e gishtave të trajtuar nuk formuan kockë të re dhe vetëm rreth 30% formuan një kockë të vetme, të vendosur jo siç duhet.

FGF2 *pastaj* BMP2 e çoi procesin më tej — jo në mënyrë të përsosur. Kur rruaza me BMP2 pasoi atë me FGF2, çdo gisht i trajtuar formoi kockë të re. Shumica rigjeneruan falangën distale të humbur (P3) si një kockë të dallueshme me një *pllakë rritjeje* në bazë — të njëjtën strukturë që përdor një kockë gishti gjatë zhvillimit — dhe shumë prej tyre rigjeneruan edhe një nyje të vogël: një kockë të ngjashme me sesamoidin, si dhe një tendin dhe ligament që rilidheshin me trungun. Të matura me kujdes, pjesët e rigjeneruara ishin *të ngjashme* me origjinalet, por jo identike; edhe kocka e trungut, megjithëse u rrit, nuk arriti madhësinë normale. Autorët e quajnë rezultatin "një gisht të plotë, por të papërsosur" — të plotë në kuptimin që çdo strukturë e amputuar kishte një homolog, të papërsosur sepse asnjë nuk ishte kopje e saktë.

Qelizat e plagës u riprogramuan vërtet. Sekuencimi në nivel qelize të vetme tregoi se FGF2 i ri-modeloi fibroblastet e plagës brenda një dite, duke aktivizuar gjene (*Hmga1*, *Hmga2*) që lidhen me rikthimin në një gjendje më embrionale e zhvillimore. Shënjimi gjenetik tregoi më pas se qeliza të

zakonshme të trungut u *rispecifikuan* — u ridrejtuan për të ndërtuar struktura të një pjese më distale të gishtit nga vendi ku kishin nisur — duke kontribuar si në falangën e rigjeneruar, ashtu edhe në indet sinoviale e lidhëse të nyjës së re (kocka e vogël e ngjashme me sesamoidin u formua kryesisht nga qeliza të tjera).

Çfarë do të thotë me shumë gjasa

Dy interpretime që nxjerrin autorët, të thëna me kujdes.

Së pari: arsyeja pse gjitarët dështojnë të rigjenerojnë këtu **nuk** është se mungojnë qelizat e duhura. Qeliza të afta për rigjenerim janë të pranishme në plagë; ajo që mungon janë *sinjalet* që i aktivizojnë. Jep sinjalizimin FGF dhe BMP në rendin e duhur dhe një plagë që do të kishte krijuar mbresë rigjeneron në vend të kësaj. Sipas formulimit të autorëve, ky sinjalizim është *i mjaftueshëm* për të nxitur një rezultat rigjenerues në një plagë që normalisht shërohet me fibrozë.

Së dyti: rigjenerimi i nxitur ndjek dy rrugë — një rrugë **të varur nga blastema**, që rindërton falangën duke ripërsëritur zhvillimin e saj embrional (prandaj edhe pllaka e rritjes), dhe një rrugë **të pavarur nga blastema**, që rindërton kompleksin e nyjës. Së bashku mund të zëvendësojnë, përafërsisht, atë që hoqi amputimi.

Çfarë *nuk* provon kjo

- Është **te minjtë** — gishta të minjve të porsalindur, në një model të zgjedhur *pikërisht sepse* normalisht nuk rigjenerohet. Asgjë këtu nuk u bë te njerëzit.
- Është **kockë gishti**, jo gjymtyrë. Amputimi heq fundin e një strukture të barasvlershme me gishtin (P2 distal, P3 dhe një kockë të vogël sesamoide); rezultati është rritja e këtyre pjesëve të vogla. "Rigjenerim gjymtyrësh" nuk është në këtë punim.
- Është **i papërsosur**. Kockat e rigjeneruara janë të ngjashme, por jo identike me origjinalet; kocka e trungut nuk kthehet në madhësinë e plotë dhe FGF2 vetëm dështon shumicën e herëve.
- Janë **dy rruaza me faktorë rritjeje, në sekuencë** — jo ilaç, serum, krem apo trajtim i vetëm. Koha kishte rëndësi: FGF2 i pari, BMP2 pesë ditë më vonë.
- **Nuk** tregon se kjo funksionon te gjitarët e rritur ose të mëdhenj, dhe as se është e sigurt. Këta janë minj të porsalindur në një eksperiment të kontrolluar rreptësisht.

Sa e fortë është prova?

Brenda kufijve të vet, rezultati kryesor është i fortë. Çdo gisht i trajtuar FGF2→BMP2 formoi kockë të re aty ku asnjë gisht kontrolli nuk e bëri, dhe pesë lloje të pavarura provash — imazheri 3D e kockës, ngjyrosje indore, statistika të formës, sekuencim njëqelizor dhe gjurmim i linjës qelizore — tregojnë

në të njëjtin drejtim.

Kufijtë e ndershëm lidhen me *shtrirjen*, jo me cilësinë e provës. Përgjigjja është e ndryshueshme dhe e papërsosur; është te minjtë e porsalindur; dhe fjala e fortë "i mjaftueshëm" vlen për *këtë* plagë model, jo për njerëzit. Punimi demonstron se dështimi rigjenerues i gjitarëve mund të kapërcehet duke dhënë sinjalet e duhura në një gisht miu. Nuk demonstron një rrugë drejt rigjenerimit të një gjymtyre njerëzore — madje as të një gishti njerëzor.

Pse ka rëndësi

Për një kohë të gjatë pyetja e hapur ishte nëse gjitarëve u *mungojnë* qelizat e rigjenerimit apo thjesht nuk arrijnë t'i *përdorin*. Ky punim është një provë konkrete në favor të së dytës: qelizat kompetente janë aty te plaga dhe sinjalet e duhura, në rendin e duhur, mund t'i zgjojnë. Është një ide vërtet shpresëdhënëse — dhe një rrugë e gjatë. Kalimi nga "i mjaftueshëm në një gisht të një miu të porsalindur" te diçka që një njeri do ta vinte re është shumë i largët, dhe punimi nuk pretendon të kundërtën. Vlera këtu është prova e parimit, jo premtimi.

Përmbledhje e shkurtër

Te minjtë e porsalindur, një amputim përmes kockës së dytë të gishtit (P2) normalisht shërohet me mbresë dhe pa rritje të re. Implantimi i një rruaze FGF2 dhe, pesë ditë më vonë, i një rruaze BMP2 e ndryshoi këtë: FGF2 ngriti një masë qelizash ndarëse të ngjashme me blastemën, BMP2 e shtyu të diferencohej dhe gishti rigjeneroi falangën e humbur — bashkë me një pllakë rritjeje zhvillimore — dhe shpesh edhe një nyje të vogël, tendin, ligament dhe kockë sesamoide. Pjesët e rigjeneruara ishin të ngjashme, por jo identike me origjinalet, dhe rezultati ishte i papërsosur. Gjurmimi i qelizave tregoi se qeliza të zakonshme të plagës u riprogramuan dhe u rispecifikuan për të ndërtuar strukturat që mungonin. Përfundimi: këtu, dështimi rigjenerues i gjitarëve është problem i *sinjaleve* që mungojnë, jo i *qelizave* që mungojnë, dhe sinjalizimi FGF + BMP është i mjaftueshëm për ta kapërcyer në këtë model. Është provë parimi te minjtë — jo terapi njerëzore dhe jo "rigjenerim gjymtyrësh".

Kontroll pa teprime

Çfarë tregon punimi: Te minjtë e porsalindur, trajtimi në sekuencë FGF2-pastaj-BMP2 i një amputimi P2 që normalisht nuk rigjenerohet nxit rritjen e falangës distale të amputuar (përmes një blasteme që formon pllakë rritjeje) dhe, shpesh, të një kompleksi nyjor shoqërues (kockë e ngjashme me sesamoidin, tendin, ligament). Pesë linja provash — mikro-CT, histologji, morfometri e formës, sekuencim njëqelizor dhe gjurmim i linjës — e mbështesin. Strukturat e nxitura janë të ngjashme, por jo identike me origjinalet.

Çfarë është e besueshme, por jo e provuar: Që FGF2 vetëm, me kohë ose dozë tjetër, mund të përfundojë rigjenerimin; programi i saktë zhvillimor që ndjekin qelizat e rispecifikuara.

Çfarë nuk tregon: Asgjë te njerëzit ose te gjitarët e rritur apo të mëdhenj; rigjenerim të një gjymtyre ose gishti të tërë; një ilaç, serum apo trajtim me një hap; siguri; ose se rezultati është i përsosur dhe gjithmonë i plotë.

Kufizimet kryesore: Minj të porsalindur; model i kockës së gishtit, jo gjymtyrë; përgjigje e papërsosur e e ndryshueshme (FGF2 vetëm kryesisht dështon); "i mjaftueshëm" vlen për këtë plagë model, jo për njerëzit; pa të dhëna njerëzore ose nga gjitarë të rritur.

Sa besim duhet të ketë një lexues i përgjithshëm? Të lartë se, në këtë model miu, FGF2→BMP2 shkaktoi vërtet rigjenerim të pjesshëm të gishtit dhe se qelizat kompetente ishin të pranishme por pa sinjalet e duhura. Të lartë se kjo **nuk** është rigjenerim i gjymtyrëve njerëzore dhe **nuk** është terapi. Të ulët deri mesatar se sa larg do të përkthehet parimi. Qëndrimi i duhur: një provë elegante dhe reale parimi për *pse* gjitarët dështojnë të rigjenerojnë — dhe shumë larg titullit sensacional.

Burimet

Nature Communications 17, 5346 (2026), open access
https://doi.org/10.1038/s41467-026-72066-8