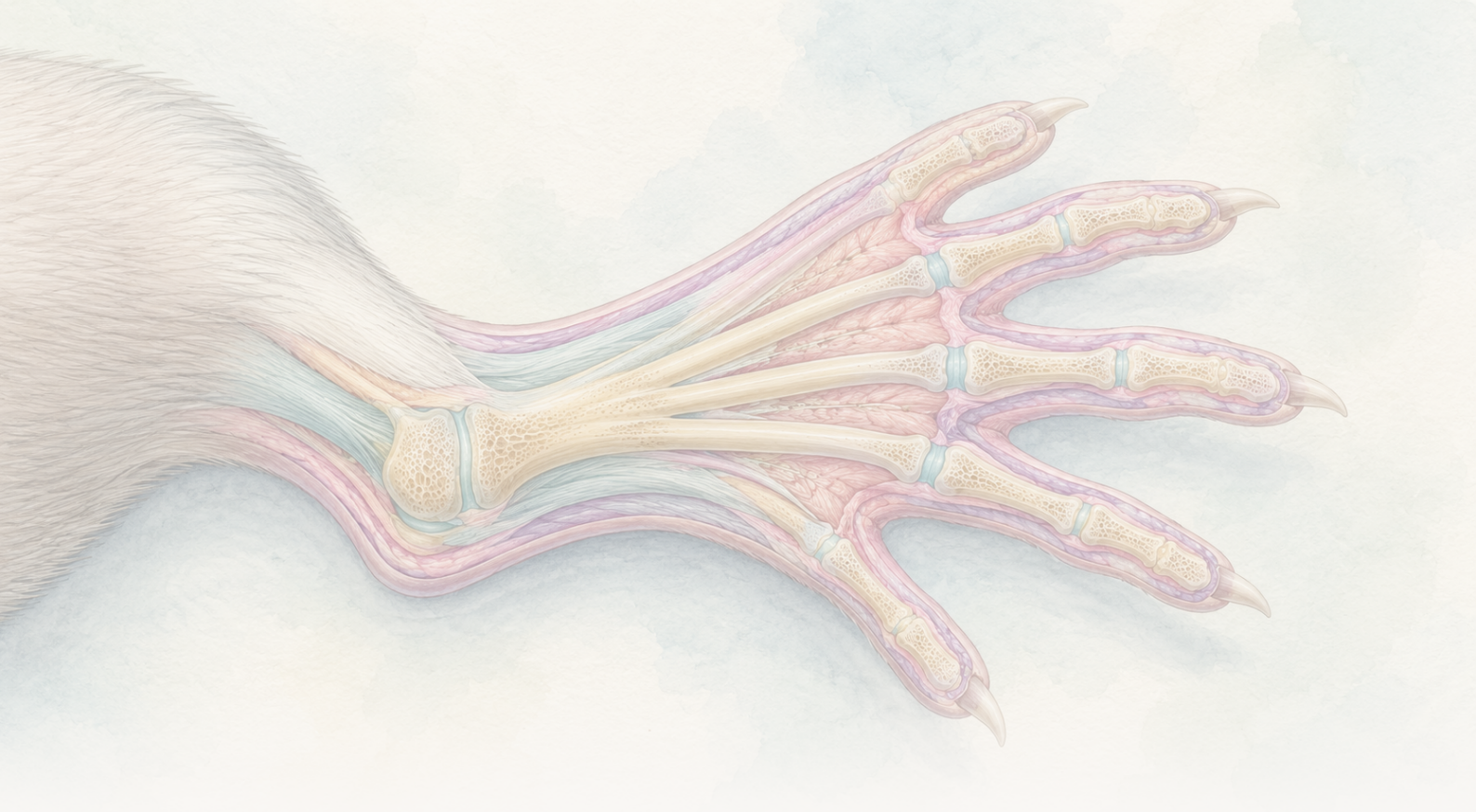

The Clean Paper

WHAT THE PAPER SAYS · WHAT IT DOESN'T · WHY IT MATTERS

Farelerde iki aşamalı büyüme-faktörü tedavisi, kesilmiş bir parmağın kayıp kemiklerini kusurlu da olsa yeniden büyütüyor

Normalde skarla iyileşen bir fare parmağı amputasyonunda önce FGF2, ardından BMP2 yerleştirmek blastema oluşturdu ve kayıp falanks ile küçük bir eklemi yeniden büyüttü — asıllarına benzer ama aynı olmayan yapılar; bütün bir uzuvdan ise çok uzak. Sonuç, memelilerin normalde başarısız olduğu yerde bile rejenerasyon için gereken hücre ve sinyallerin bulunabileceğini düşündürüyor: farelerde bir ilke kanıtı, insan tedavisi değil.

Written by Lucio Vaglio · Cross-checked by Laura Nesso · Edited by Michele Renda · Figures by Laura Nesso and Nova Vela · AI-assisted, human-reviewed

Paper: *Digit regeneration in mice is stimulated by sequential treatment with FGF2 and BMP2*, Ling Yu et al.; Ken Muneoka (corresponding author), Nature Communications 17, 5346 (2026) · DOI: 10.1038/s41467-026-72066-8

Aristoteles'in sorusu, bu kez bir farenin parmağına soruluyor

Bir semender, kesilmiş bir bacağını — kemik, kas, sinir, deri, hepsi birlikte — yeniden büyütebilirken bir fare ya da insan neden yalnızca güdüğün üzerini kapatıp iyileştirir ve orada durur? Soru eski: makale bunun iki bin yıldan daha önce Aristoteles'e kadar uzandığını hatırlatıyor. Bunu yapabilen hayvanlar, eksik kısmı *blastema* denen küçük bir özelleşmemiş hücre yığınından yeniden oluşturur; bu hücreler yaranın çevresinde toplanır ve kaybedileni yeniden inşa eder. Memelilerin çoğu blastema oluşturmaz. Biz yarayı skarla kapatırız.

Bu nedenle "farelerde parmak rejenerasyonu" başlıklı bir makale, biyolojinin en eski açık sorularından birinin — ve son zamanlarda büyük bir gürültünün — tam ortasına düşüyor. İnternete makalenin ne söylediğini sorarsanız, insanların kaybettikleri parmakları ve uzuvları yakında yeniden büyüteceğini söyleyenlere rastlarsınız. Makalenin söylediği şey daha dar, daha tuhaf ve daha ilginç: **farelerde**, normalde skarla kapanan bir parmak amputasyonunda, doğru sırayla verilen iki büyüme faktörü — önce FGF2, sonra BMP2 — güdüğün kaybettiği kemiği yeniden oluşturmasını sağladı. Bütün bir uzuv değil. İnsanlarda değil. Kusursuz da değil. Fakat memelilerin normalde fibrozisle kapattığı bir yara rejenerasyona yöneltildi; anlamaya değer sonuç budur.

Yazarlar ne yaptı?

Fare parmağı, bir memelinin herhangi bir şeyi kendiliğinden yenileyebildiği nadir yerlerden biridir. Parmağı tam ucundan keserseniz yeniden büyür; biraz daha aşağıdan — parmağın ikinci kemiği olan P2 falanksından — keserseniz büyümez. Güdük skar dokusuyla kapanır ve süreç durur. Yazarların özellikle kullandığı model, yenidoğan farelerdeki bu rejenerasyon göstermeyen P2 amputasyonuydu: memelilerin güvenilir biçimde *rejenerasyonda başarısız olduğu* bir yara.

Bu yaraya art arda iki sinyal proteini uyguladılar. Amputasyondan birkaç gün sonra, yara kapandıktan sonra **FGF2** (bir fibroblast büyüme faktörü) salan küçücük bir boncuk yerleştirdiler. Beş gün sonra **BMP2** (bir kemik morfogenetik proteini) salan ikinci bir boncuk yerleştirdiler. Ardından haftalar boyunca parmakları mikro-BT ile ve doku boyamalarıyla izlediler, yara hücrelerini tek tek dizilediler ve tek tek yara hücrelerinin sonunda nereye gittiğini izlemek için genetik işaretleme kullandılar.

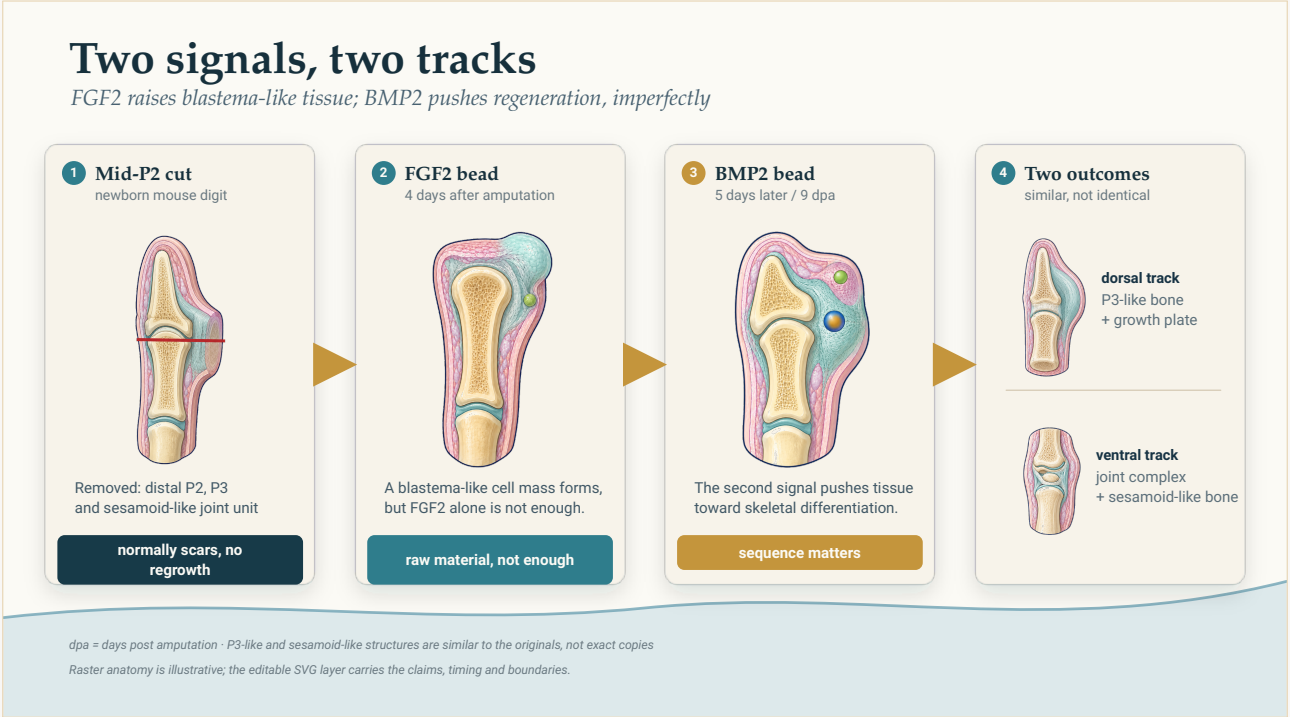

İki sinyal, iki yol: FGF2 blastema benzeri dokuyu yükseltir; BMP2 rejenerasyonu ilerletir, ancak yeniden oluşan parmak benzer olsa da aynısı değildir.

Original hybrid diagram — The Clean Paper CC BY 4.0

Ne buldular?

FGF2 tek başına hammaddenin çoğunu oluşturdu, ama sonucu nadiren tamamladı. Yarada, gerçek rejenerasyonu yöneten *blastemaya* benzeyen bölünen hücrelerden bir kütle birikmesini sağladı ve blastemanın kullandığı genleri açtı. Fakat tek başına çoğunlukla orada durdu: tedavi edilen parmakların yaklaşık %70'i hiç yeni kemik oluşturmadı; yalnızca yaklaşık %30'u tek ve yanlış konumlanmış bir kemik geliştirdi.

FGF2'nin *ardından* BMP2 gelince iş tamamlandı — ama kusurlu biçimde. FGF2 boncuğunun ardından BMP2 boncuğu yerleştirildiğinde, tedavi edilen her parmak yeni kemik oluşturdu. Çoğu, kayıp distal falanksı (P3) tabanında bir *büyüme plağı* bulunan, tanınabilir bir kemik olarak yeniden oluşturdu — yani parmak kemiğinin gelişirken kullandığı yapının aynısı. Birçoğu ayrıca küçük bir eklemi de yeniden geliştirdi: sesamoid benzeri bir kemik ve bunu güdüğe yeniden bağlayan bir tendon ile bağ dokusu. Dikkatle ölçüldüğünde yeniden oluşan parçalar özgün yapılara *benziyordu* ama aynı değildi; güdük kemiği büyüse de hiçbir zaman normal boyutuna ulaşmadı. Yazarlar sonucu "tam fakat kusurlu bir parmak" olarak adlandırıyor — amputasyonla kaybedilen her yapının bir karşılığı olduğu için tam, hiçbirinin birebir kopya olmaması nedeniyle kusurlu.

Yara hücreleri gerçekten yeniden programlandı. Tek hücre dizilemesi, FGF2'nin bir gün içinde yaranın fibroblastlarını yeniden şekillendirdiğini ve daha embriyonik, gelişimsel bir duruma dönüşle ilişkili genleri (*Hmga1*, *Hmga2*) açtığını gösterdi. Genetik işaretleme daha sonra sıradan

güdük hücrelerinin *yeniden belirlenmiş* olduğunu — başladıkları yerden daha distal bir parmak bölümüne ait yapıları üretmek üzere yönlendirildiklerini — ortaya koydu. Bu hücreler hem yeniden büyüyen falanksa hem de yeni eklemin sinovyal ve bağ dokularına katkıda bulundu (küçük sesamoid benzeri kemik ise büyük ölçüde başka hücrelerden oluştu).

Bu büyük olasılıkla ne anlama geliyor?

Yazarların ihtiyatlı biçimde çıkardığı iki yorum var.

Birincisi: memelilerin burada rejenerasyonda başarısız olmasının nedeni doğru hücrelerin **eksik olması değil**. Rejenerasyon yapabilecek hücreler yaranın içinde bulunuyor; eksik olan, onları açacak *sinyaller*. FGF ve BMP sinyallerini doğru sırayla verdiğinizde, normalde skarla kapanacak bir yara bunun yerine rejenerasyon yapıyor. Yazarların ifadesiyle bu sinyalleme, normalde fibrozisle iyileşen bir yarada rejeneratif sonuç tetiklemek için *yeterli*.

İkincisi: uyarılmış rejenerasyon iki paralel yolda ilerliyor — falanksı embriyonik gelişimini yeniden çalıştırarak (bu yüzden büyüme plağı oluşuyor) inşa eden **blastema-bağımlı** bir yol ve eklem kompleksini yeniden oluşturan **blastema-bağımsız** bir yol. Birlikte amputasyonun kaldırdığı şeyi kabaca yerine koyabiliyorlar.

Bu neyi *kanıtlamıyor*?

- Çalışma **farelerde** — özellikle yenidoğan fare parmaklarında ve normalde rejenerasyon göstermediği için seçilmiş bir modelde. İnsanlarda hiçbir şey yapılmadı.
- Bu bir **parmak kemiği**, uzuv değil. Amputasyon bir parmak eşdeğerinin ucunu (distal P2, P3 ve küçük bir sesamoid kemik) kaldırıyor; sonuç bu küçük yapıların yeniden büyümesi. “Uzuvları yeniden büyütmek” bu makalenin sonucu değil.
- Sonuç **kusurlu**. Yeniden oluşan kemikler asıllarına benziyor ama aynı değil; güdük kemiği tam normal boyutuna dönemiyor ve FGF2 tek başına çoğu zaman başarısız oluyor.
- Bu, sırayla verilen **iki büyüme-faktörü boncuğu** — bir ilaç, serum, krem ya da tek aşamalı tedavi değil. Zamanlama önemliydi: önce FGF2, beş gün sonra BMP2.
- Bunun yetişkin ya da büyük memelilerde işe yaradığını veya güvenli olduğunu **göstermiyor**. Bunlar sıkı kontrollü bir deneydeki yenidoğan fareler.

Kanıt ne kadar güçlü?

Kendi kapsamı içinde temel sonuç sağlam. FGF2→BMP2 alan her parmak, hiçbir kontrol parmağının yapmadığı yerde yeni kemik oluşturdu ve beş bağımsız kanıt çizgisi — 3B kemik görüntüleme, doku boyama, şekil istatistikleri, tek hücre dizilemesi ve hücre soy çizgisi takibi — aynı yönü gösteriyor.

Dürüst sınırlar sonuçların sağlamlığıyla değil, *kapsamıyla* ilgili. Yanıt değişken ve kusurlu; yenidoğan farelerde; ayrıca "yeterli" sözcüğünün güçlü anlamı *bu* model yarası için geçerli, insanlar için değil. Makale, bir fare parmağında doğru sinyaller verilerek memeli rejenerasyon başarısızlığının aşılabileceğini gösteriyor. İnsan uzvunun — hatta insan parmağının — yeniden büyütülmesine giden bir yolu göstermiyor.

Neden önemli?

Uzun süre açık soru şuydu: memeliler rejenerasyon için gereken hücrelerden *yoksun mu*, yoksa var olan hücreleri *kullanmayı mı başaramıyor*? Bu çalışma ikinci olasılık lehine somut bir oy veriyor: yetkin hücreler zaten yaranın içinde bekliyor ve doğru sinyaller, doğru sırayla, onları uyandırabiliyor. Bu gerçekten umut verici bir fikir — ama yavaş ilerleyecek bir fikir. "Yenidoğan fare parmağında yeterli" sonucunu bir insanın fark edeceği herhangi bir şeye dönüştürmek uzun bir yol; makale bunun aksini iddia etmiyor. Buradaki değer bir ilke kanıtı, bir vaat değil.

Kısa özet

Yenidoğan farelerde ikinci parmak kemiğinden (P2) yapılan amputasyon normalde skarla iyileşir ve yeniden büyüme olmaz. FGF2 salan bir boncuk ve beş gün sonra BMP2 salan ikinci bir boncuk yerleştirmek bunu değiştirdi: FGF2 bölünen hücrelerden blastema benzeri bir kütle oluşturdu, BMP2 bunun farklılaşmasını sağladı ve parmak kaybettiği falanksı — gelişimsel bir büyüme plağıyla birlikte — yeniden büyüttü; çoğu zaman ayrıca küçük bir eklem, tendon, bağ ve sesamoid kemik de oluştu. Yeniden oluşan yapılar asıllarına benziyordu ama aynı değildi ve sonuç kusurluydu. Hücre takibi, sıradan yara hücrelerinin eksik yapıları üretmek üzere yeniden programlandığını ve yeniden belirlendiğini gösterdi. Ana fikir: bu modelde memeli rejenerasyon başarısızlığı eksik *hücrelerden* değil, eksik *sinyallerden* kaynaklanıyor; FGF + BMP sinyali bunu aşmak için yeterli. Farelerde bir ilke kanıtı — insan tedavisi değil, "uzuv yeniden büyütme" hiç değil.

Abartısız değerlendirme

Makalenin gösterdiği: Yenidoğan farelerde, normalde rejenerasyon göstermeyen P2 parmak amputasyonuna sırayla FGF2 ardından BMP2 uygulanması, amputasyonla kaybedilen distal falanksın (büyüme plağı oluşturan bir blastema üzerinden) ve çoğu zaman ilişkili eklem kompleksinin (sesamoid benzeri kemik, tendon, bağ) yeniden büyümesini tetikliyor. Mikro-BT, histoloji, şekil morfometrisi, tek hücre dizilemesi ve soy takibi olmak üzere beş kanıt çizgisi bunu destekliyor. Uyarılan yapılar asıllarına benzer ama aynı değil.

Makul ama kanıtlanmamış olan: FGF2'nin farklı zamanlama veya dozla tek başına rejenerasyonu tamamlayabileceği; yeniden belirlenen hücrelerin izlediği tam gelişim programı.

Göstermediği: İnsanlarda, yetişkinlerde ya da büyük memelilerde herhangi bir sonuç; tüm uzvun veya bütün parmağın yeniden büyümesi; ilaç, serum veya tek aşamalı tedavi; güvenlilik; sonucun kusursuz veya güvenilir biçimde tam olduğu.

Başlıca sınırlamalar: Yenidoğan fareler; uzuv değil parmak-kemiği modeli; kusurlu ve değişken yanıt (FGF2 tek başına çoğunlukla başarısız); "yeterli" yalnızca bu model yarası için geçerli; insan veya yetişkin-memeli verisi yok.

Genel bir okur ne kadar güven duymalı? Bu fare modelinde FGF2→BMP2'nin gerçekten kısmi parmak rejenerasyonu tetiklediğine ve gerekli hücrelerin mevcut olup yalnızca doğru sinyalleri almadığına yüksek güven. Bunun **insan uzvu rejenerasyonu olmadığına** ve **tedavi olmadığına** da yüksek güven. İlkenin ne kadar taşınabilir olduğuna düşük-orta güven. Uygun tutum: memelilerin *neden* rejenerasyonda başarısız olduğuna dair gerçek ve zarif bir ilke kanıtı — başlıkların ima ettiği uygulamadan çok uzakta.

Kaynaklar

Nature Communications 17, 5346 (2026), open access
https://doi.org/10.1038/s41467-026-72066-8